


EXPERTから学ぶ

---

# 鼠径ヘルニア手術

ULTRAPRO\* HERNIA SYSTEM法



Z E R O へのこだわり

**ETHICON**  
a Johnson & Johnson company



医療法人社団 みやざき外科・ヘルニアクリニック 院長

## 宮崎恭介 先生

医療法人社団 みやざき外科・ヘルニアクリニック (院長 宮崎恭介)は2003年4月に独立型日帰り手術センターを併設した無床クリニックとして開院し、2009年10月までに3005例の日帰り手術を行っている。内訳は鼠径ヘルニア修復術2455例(成人2298例、小児157例)、下肢静脈瘤ストリッピング術414例、痔核根治術、腹壁癍痕ヘルニアその他136例となる。

# 鼠径ヘルニア手術の日帰り麻酔

日帰り手術では、術中に確実な鎮静と鎮痛が得られ、かつ術後早期に良好な覚醒が得られる調節性の良い麻酔方法を選択することが重要である。当院での日帰り麻酔の方法を表1に示す。

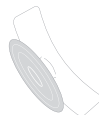マスクによる酸素吸入とプロポフォール(鎮静:目標血中濃度0.5~1.0 $\mu$ g/ml)とレミフェンタニル(鎮痛:0.04~0.06 $\mu$ g/kg/分)の持続静脈内投与を行う全身麻酔に、硬膜外麻酔や局所麻酔を併用したバランス麻酔で行う。バランス麻酔では、数種類の麻酔薬を少量ずつ用いるため、副作用が少なく、安全で理想的な麻酔深度を得ることができる。

硬膜外麻酔(鎮痛)は、主に59歳以下の症例に行う。Tuohy針18Gを第11・12胸椎間、または第12胸椎・第1腰椎間から穿刺し、1%塩酸ロピバカインを1回注入法(0.8mg/kg)で硬膜外腔に注入する。これにより、鼠径部に限局した鎮痛効果が得られ、術後2~3時間で歩行や排尿が可能となる。硬膜外カテーテルは挿入しない。

局所麻酔(鎮痛)は、主に60歳以上の症例に行う。1%E塩酸リドカイン(エピネフリン含有)20mlと0.25%塩酸ブピバカイン20mlを混ぜて、さらに生理食塩水60~100mlで希釈したものを局所に注入する。この方法では、術直後から歩行や排尿が可能である。

(表1)

患者の年齢	鎮 静	鎮 痛
59歳以下	プロポフォール	レミフェンタニル + 硬膜外麻酔
60歳以上	プロポフォール	レミフェンタニル + 局所麻酔

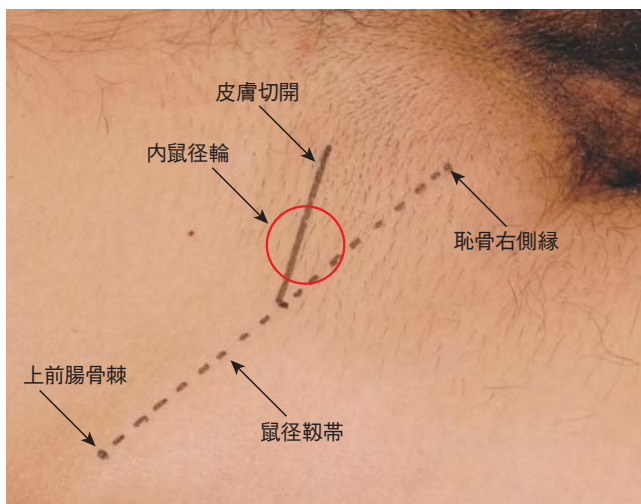


## 外鼠径ヘルニア

# 01

### 皮膚切開

上前腸骨棘と恥骨右側縁を結ぶ線（鼠径靭帯に相当する）の midpoint から、皮膚割線（Langer線）に沿った4～5cmの斜切開とする。鼠径靭帯の midpoint の内側には必ず内鼠径輪があるので、内鼠径輪の真上で切開すると手術操作が最も行いやすい。

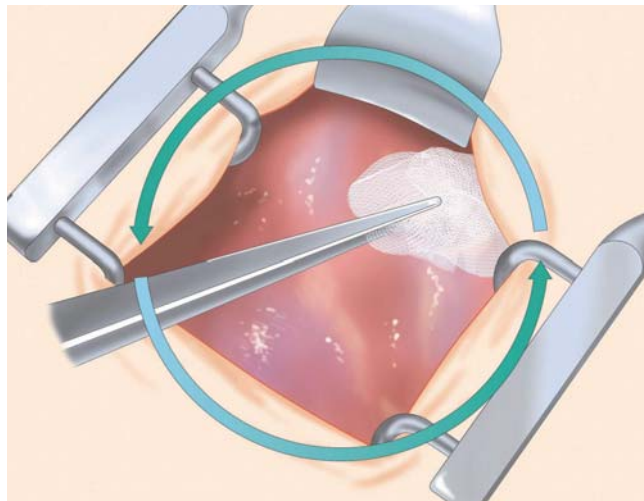
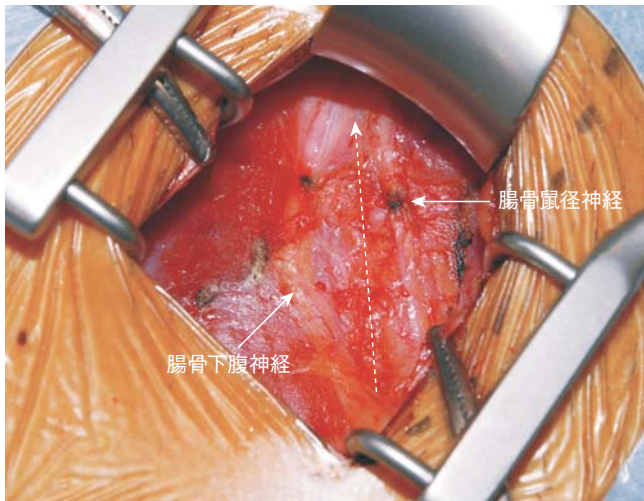


外鼠径ヘルニア

# 02

### 鼠径管前壁の開放

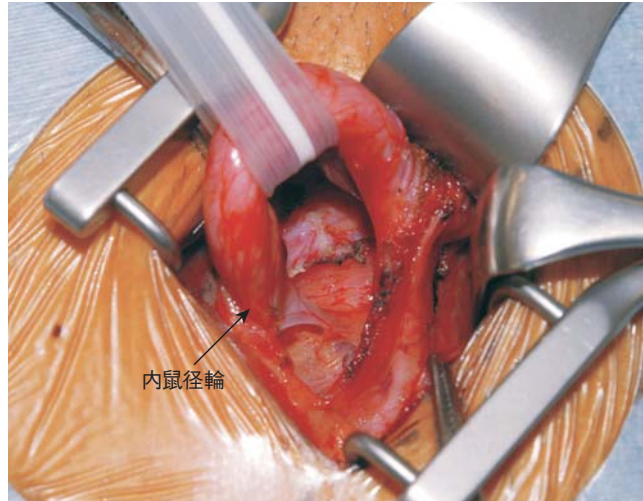
外腹斜筋腱膜を切開し、鼠径管前壁を開放する。外腹斜筋腱膜と内腹斜筋の間を、ガーゼで十分に剥離しておく。精巣挙筋の前面に、腸骨鼠径神経が見える。



## 03

## 精索構造物のテーピング(1)

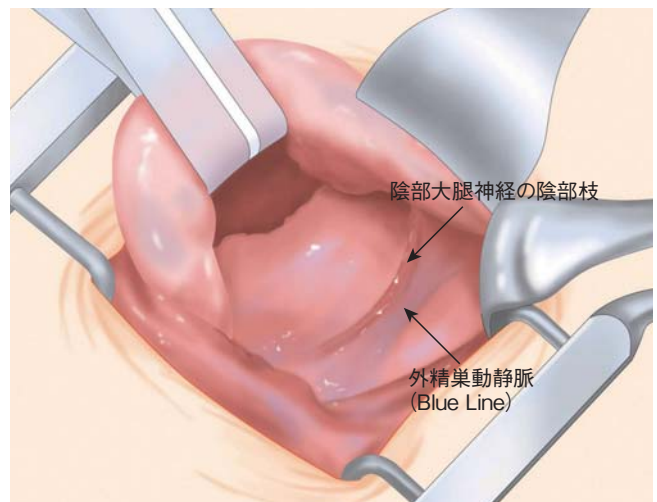
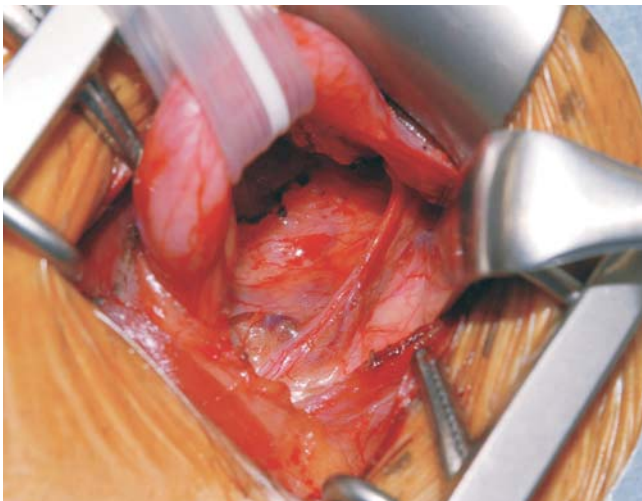
内腹斜筋の下縁と精巣挙筋の間を切開し、内鼠径輪の真上に到達する。精索構造物の中から、内精筋膜に包まれたヘルニア嚢と精管・精巣動静脈をテーピングする。テーピングはペンローズドレーンを使用し、愛護的に牽引する。精巣挙筋と腸骨鼠径神経、鼠径管後壁を走行する陰部大腿神経の陰部枝と外精巣動静脈はテーピングせずに下方に温存する。鼠径管後壁の横筋筋膜を恥骨から内鼠径輪まで十分に露出し、患者に咳をしてもらうことで、鼠径管後壁の脆弱性の有無を確認する。

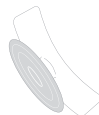

## 04

## 精索構造物のテーピング(2)

精巣挙筋と腸骨鼠径神経を下方に避けると、鼠径管後壁を走行する陰部大腿神経の陰部枝と外精巣動静脈が同定される。



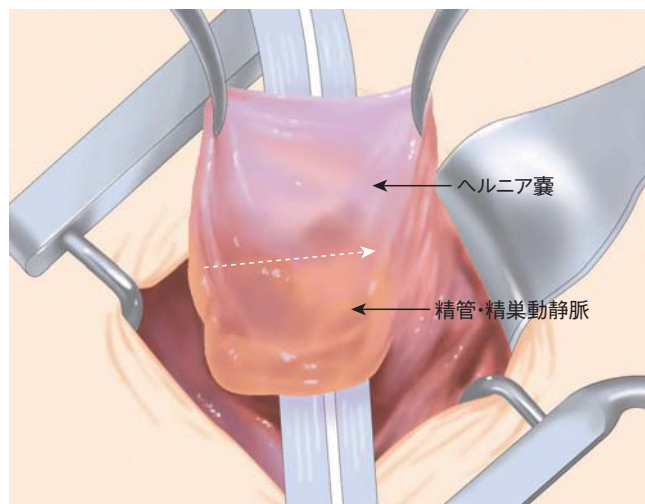
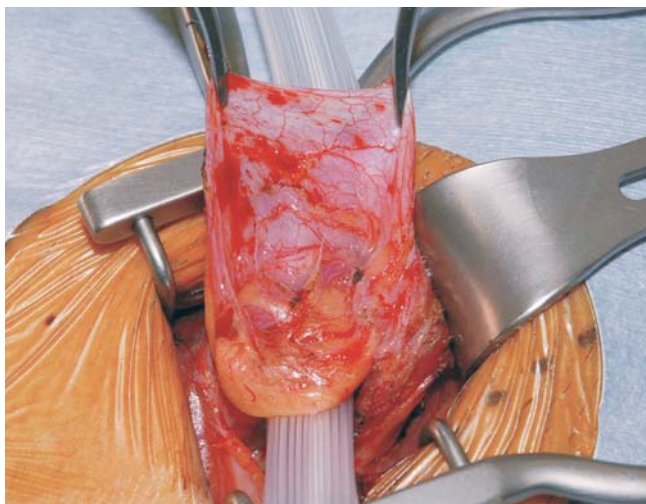

## 05

## ヘルニア囊の高位剥離(1)

ヘルニア囊と精管・精巣動静脈は内精筋膜に包まれてる。

ヘルニア囊を上方へ把持し、ヘルニア囊と精管・精巣動静脈の間で内精筋膜を切開する。

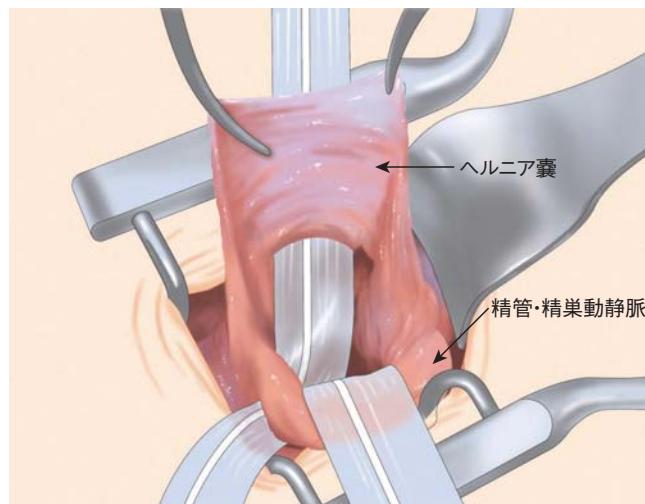
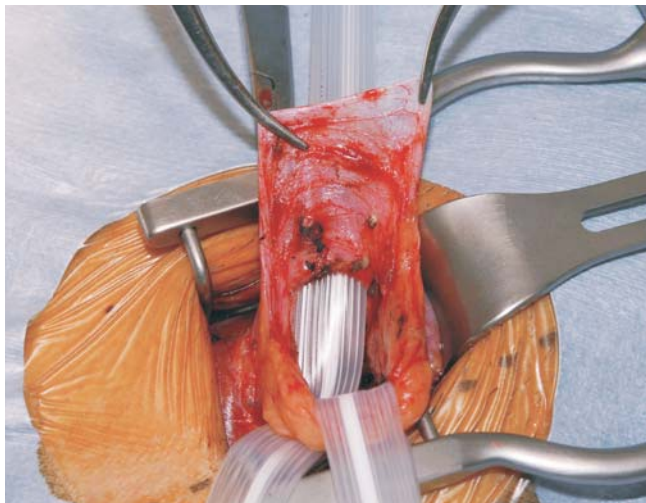


## 06

## ヘルニア囊の高位剥離(2)

精管・精巣動静脈を新たにテーピングし、下方に牽引する。

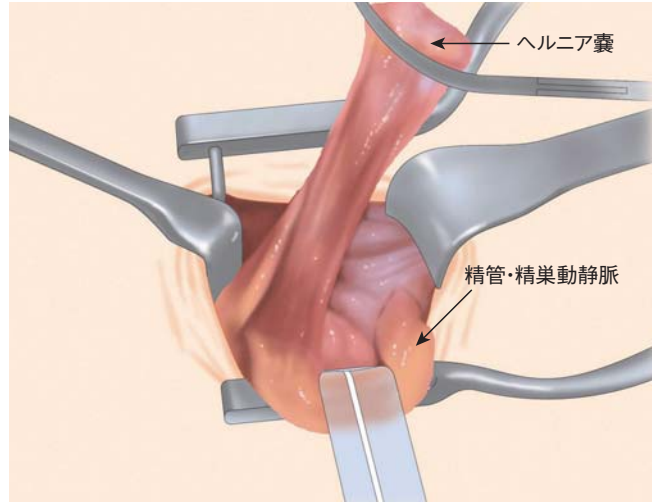
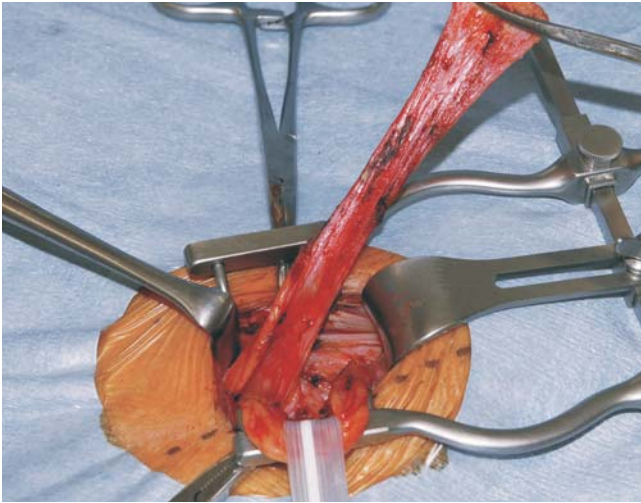
外側と内側の内精筋膜を切開し、内鼠径輪までヘルニア囊と精管・精巣動静脈を十分に剥離する(高位剥離)。



# 07

## ヘルニア嚢の高位剥離(3)

内鼠径輪まで十分に高位剥離されたヘルニア嚢を示す。通常、ヘルニア嚢は開けずに、そのまま腹腔側に戻す。

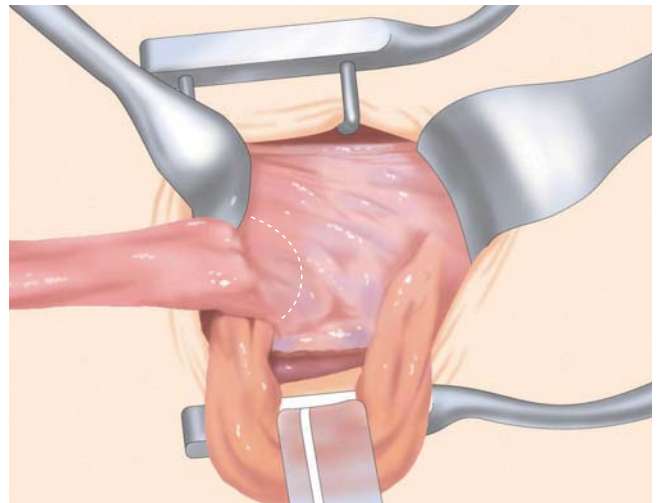
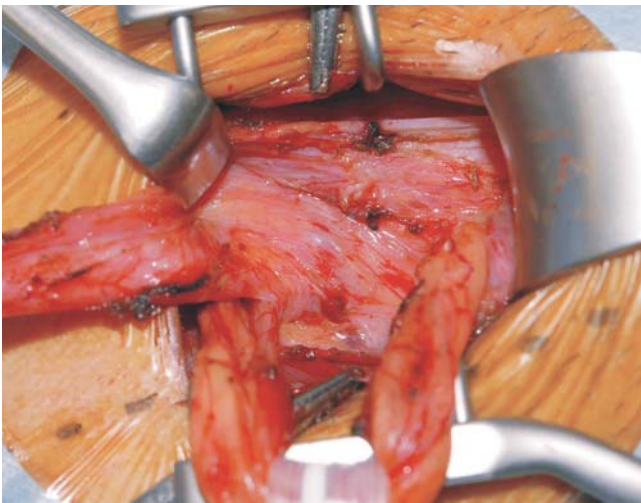


外鼠径ヘルニア

# 08

## 腹膜前腔の剥離(1)

内鼠径輪の内側で横筋筋膜を切開し、腹膜前脂肪織を露出させ、下腹壁動静脈を同定する。

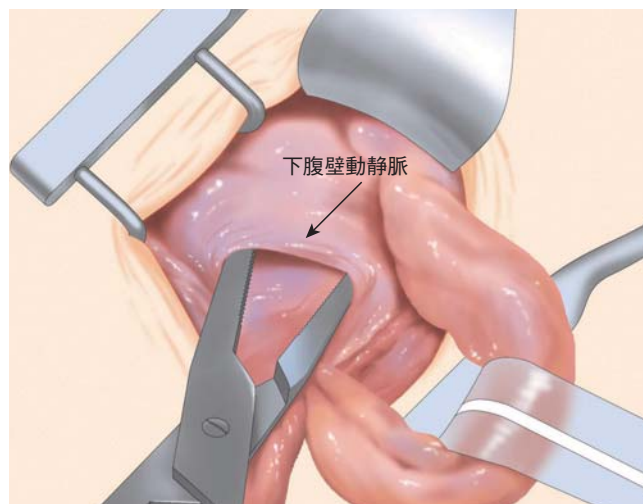
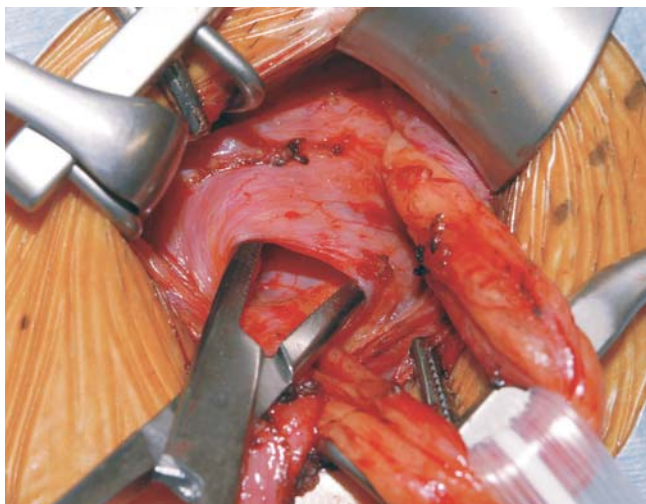




## 09

## 腹膜前腔の剥離(2)

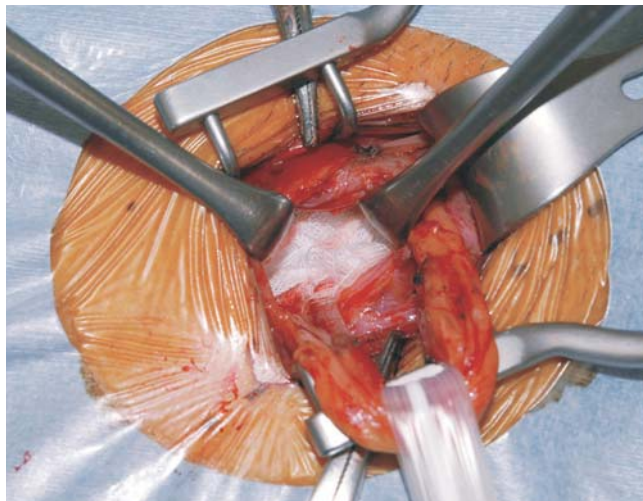
下腹壁動静脈の下に筋鉤を挿入し、それを上方に牽引して腹膜前腔を確保する。



## 10

## 腹膜前腔の剥離(3)

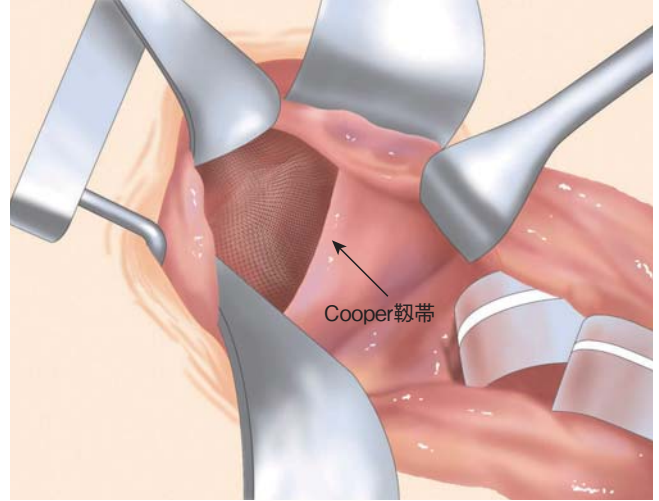
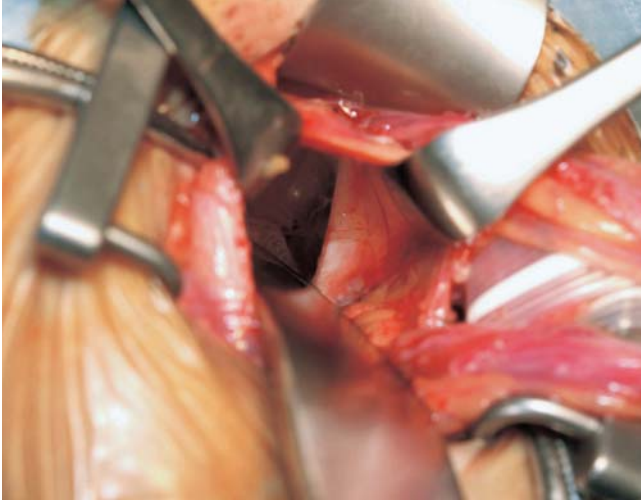
下腹壁動静脈の下は必ず腹膜前腔であり、ここにガーゼを挿入し腹膜前腔の剥離を広げていく。



# 11

## 腹膜前腔の剥離範囲(1)

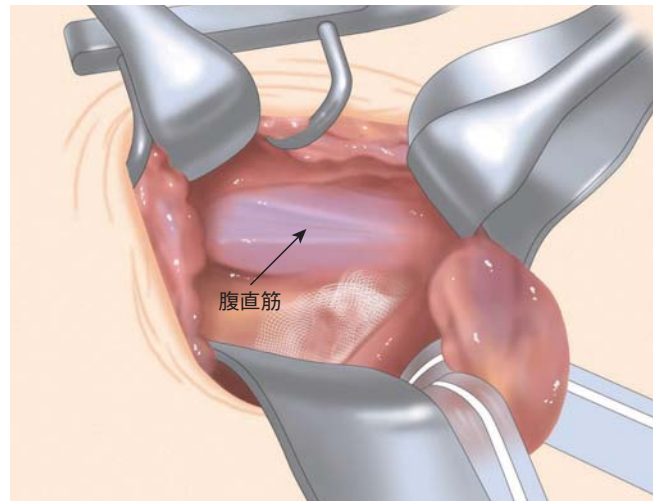
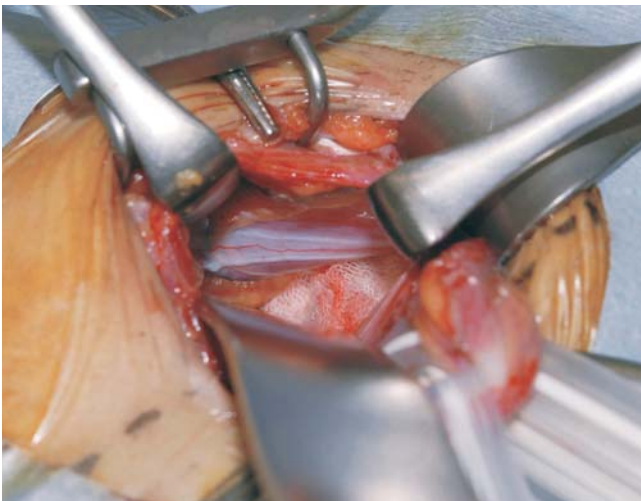挿入したガーゼを扁平鉤で押しつけるようにして、腹膜前腔を剥離する。  
下方は、Cooper靭帯から恥骨結節後面まで十分に剥離する。



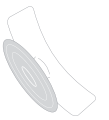# 12

## 腹膜前腔の剥離範囲(2)

内側は、腹直筋の外側縁が見えるまで剥離する。





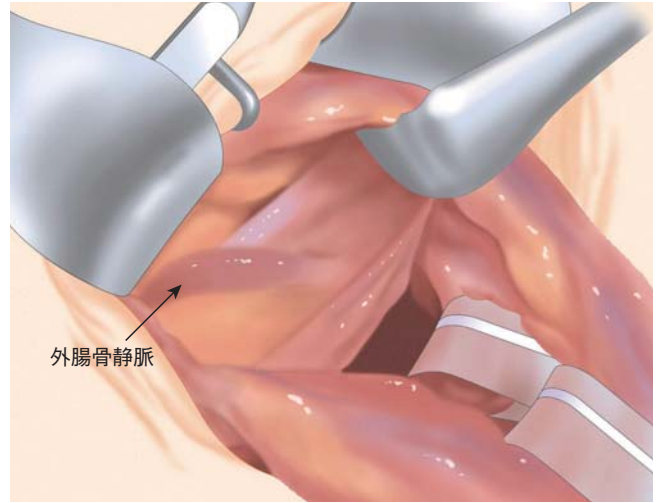
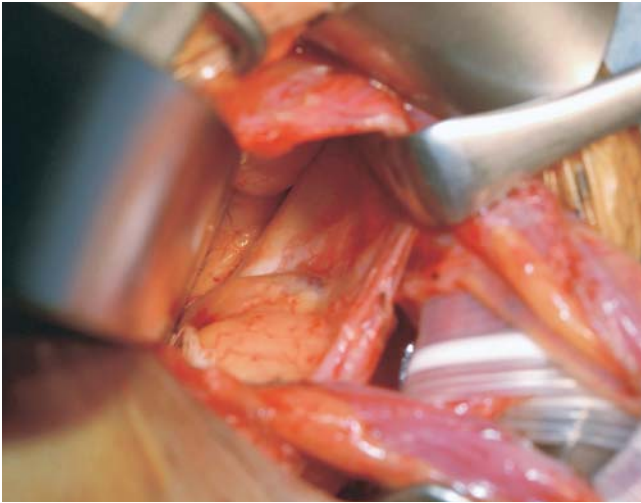


## 13

## 腹膜前腔の剥離範囲(3)

外側は、外腸骨静脈の内側縁(うすい脂肪に包まれている)が見えるまで剥離する。

Cooper靭帯と外腸骨静脈の内側縁が見えると、大腿輪まで剥離されたことになり、大腿ヘルニア合併の有無を確認できる。

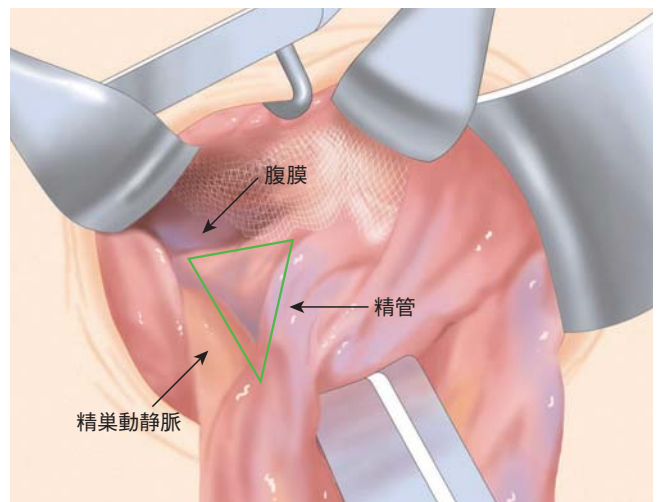
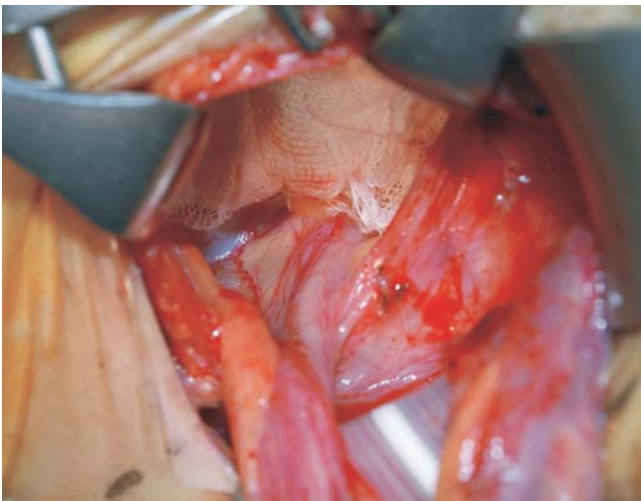


## 14

## 腹膜前腔の剥離範囲(4)

精管・精巣動静脈と腹膜の間は、内鼠径輪から約4 cm剥離し、精管・精巣動静脈の腹壁化(parietalization)を行う。

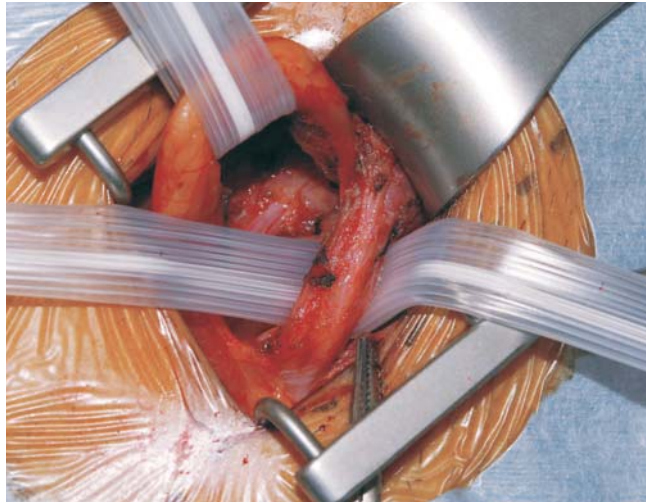
上方は、内鼠径輪から上前腸骨棘の高さまで、腹膜前腔を剥離する。



15

## 鼠径管後壁の剥離(1)

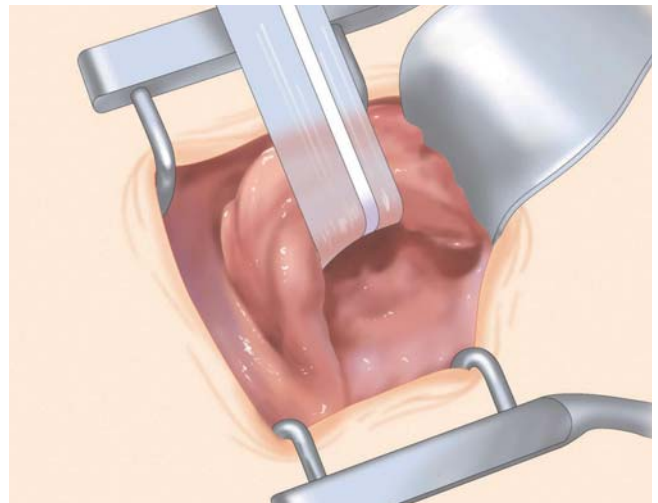
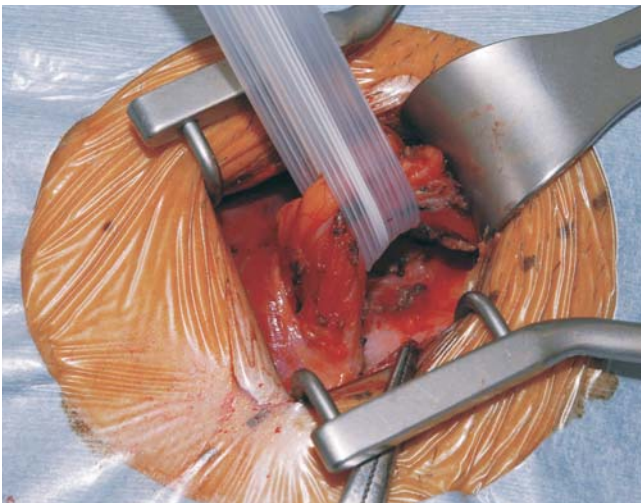ULTRAPRO\* HERNIA SYSTEMのonlay patchを鼠径管後壁に展開するために、  
下方に温存された 精巣挙筋、腸骨鼠径神経、陰部大腿神経の陰部枝、そして外精巣動静脈を新にテーピングする。



16

## 鼠径管後壁の剥離(2)

精管・精巣動静脈のテーピングと精巣挙筋、腸骨鼠径神経、陰部大腿神経の陰部枝、  
外精巣動静脈のテーピングを一つのテーピングとして上方へ牽引し、鼠径管後壁から精索構造物を十分に遊離する。





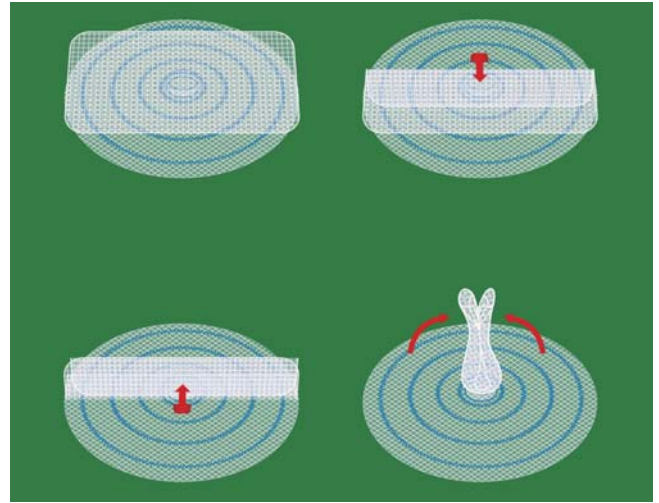
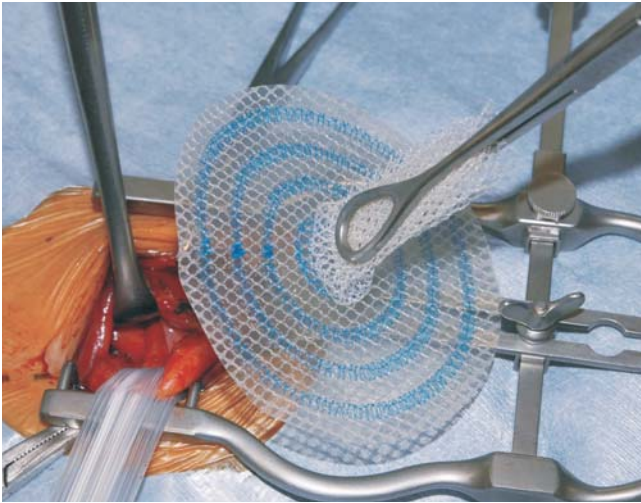# 17

## ULTRAPRO\* HERNIA SYSTEM:underlay patchの挿入(1)

腹膜前腔が十分に剥離されると、ULTRAPRO\* HERNIA SYSTEMのunderlay patchの挿入と展開が容易となる。

ULTRAPRO\* HERNIA SYSTEMを滅菌パックから取り出し、どこにも触れずにすぐに挿入する。

ULTRAPRO\* HERNIA SYSTEMのonlay patchを折りたたんで鉗子で把持し、onlay patchと鼠径靭帯が平行になる方向で、underlay patchを内鼠径輪に挿入する。

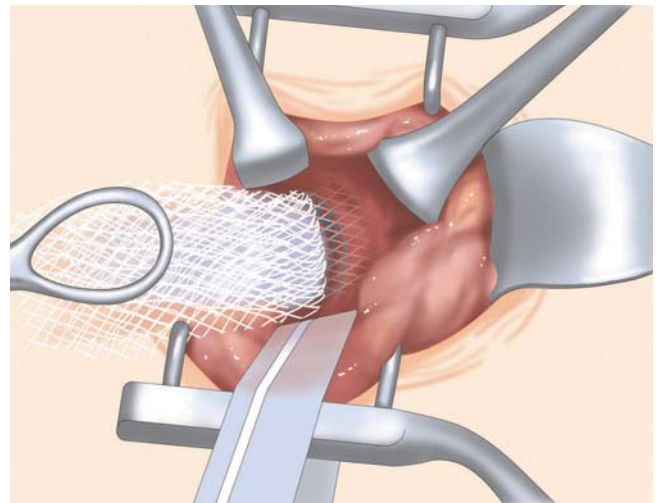
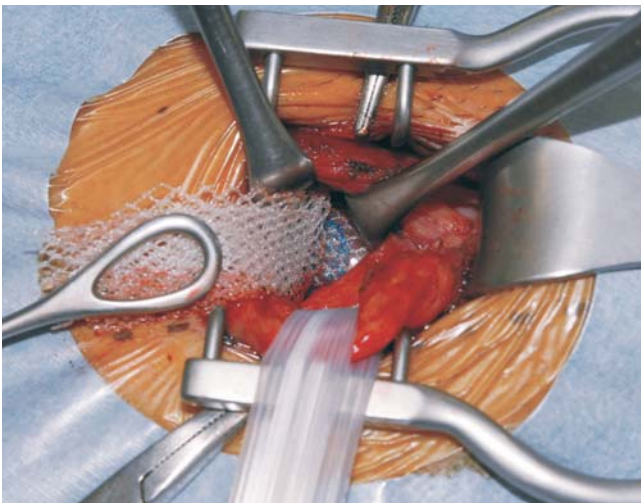


外鼠径ヘルニア

# 18

## ULTRAPRO\* HERNIA SYSTEM:underlay patchの挿入(2)

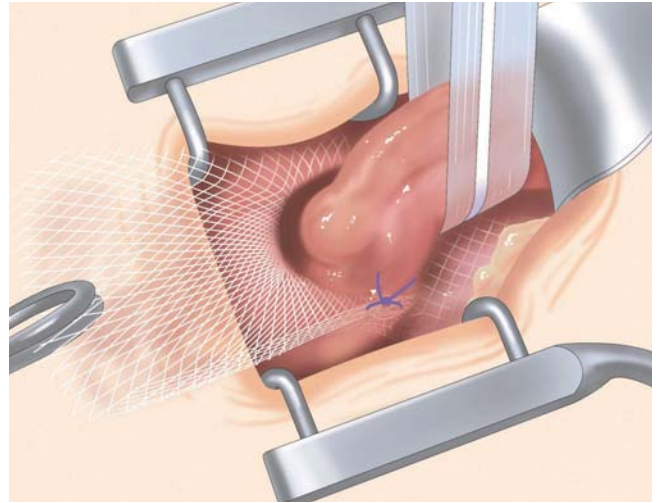
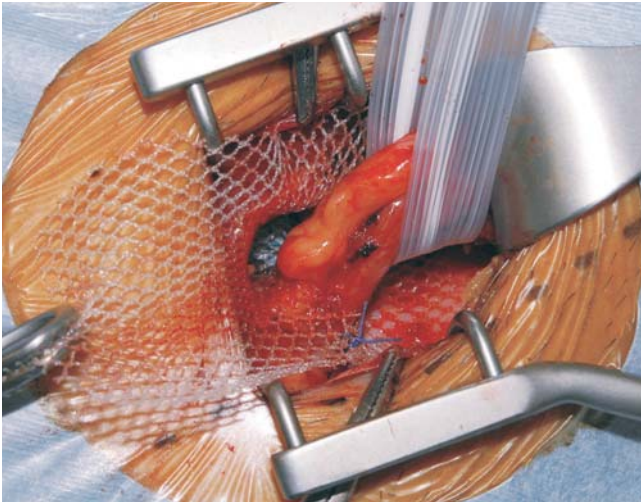
腹膜前腔に挿入したunderlay patchの辺縁を指でつかみ、シートを広げるようにして剥離した腹膜前腔に展開する。指は挿入しない。



# 19

## ULTRAPRO\* HERNIA SYSTEM: onlay patchの展開(1)

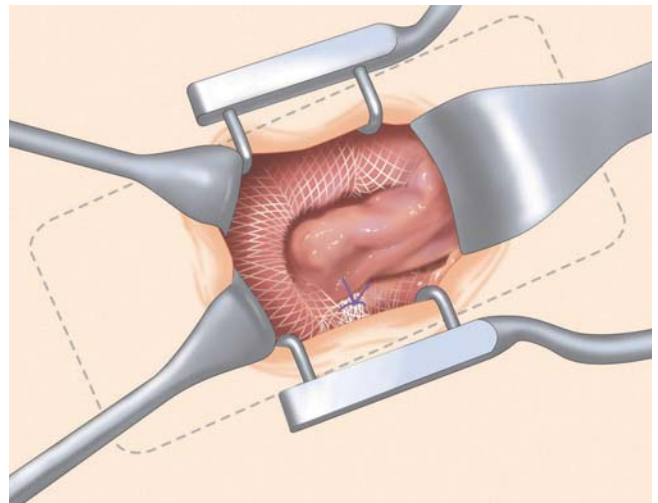
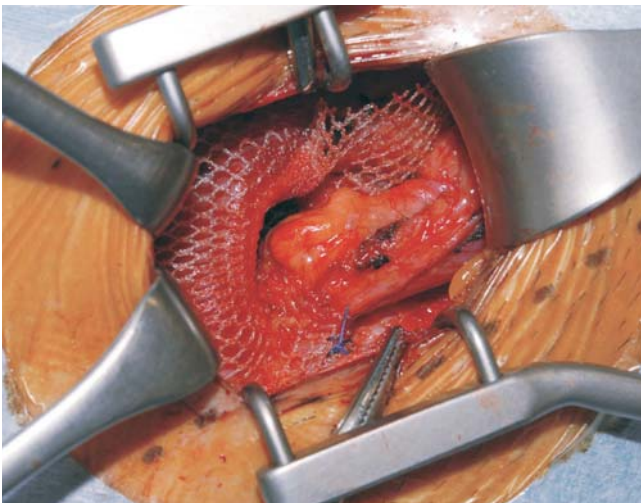
onlay patchの下半分を鼠径管後壁に展開し、connectorの外側下方にスリットを入れ、精索を通してスリット作成部のみを抗菌縫合糸バイクリル\*プラス3-0で1針縫合固定する。



# 20

## ULTRAPRO\* HERNIA SYSTEM: onlay patchの展開(2)

最後に、onlay patchの上半分を内腹斜筋前面と外腹斜筋腱膜の間に挿入し、メッシュの展開を終了とする。  
筆者はonlay patchの辺縁は縫合固定を行なわないが、術者の判断で恥骨結節、内腹斜筋、鼠径靭帯等に行なっても良い。

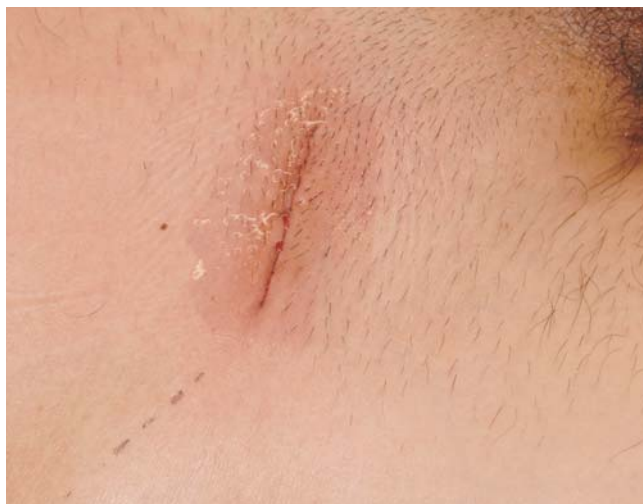



## 21

## 皮膚の縫合閉鎖

外腹斜筋腱膜は3-0バイクリル\*プラスにて連続縫合閉鎖し、浅腹筋膜は4-0バイクリル\*プラスにて3カ所結節縫合閉鎖する。皮膚は4-0バイクリル\*プラスにて水平マットレス連続縫合を行い、皮膚表面にDERMABOND\*を塗布、終了とする。

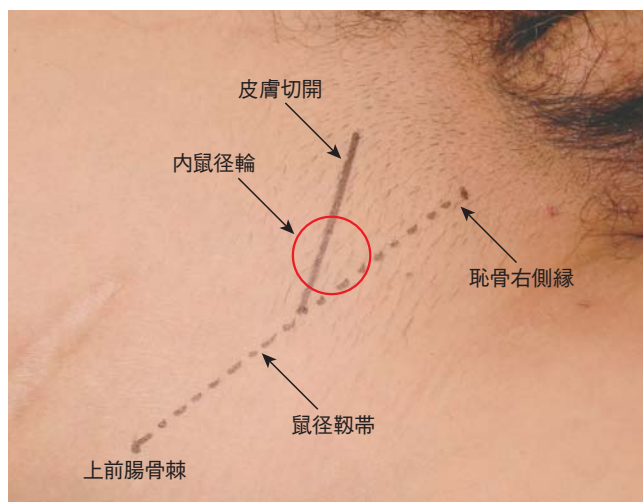


## 内鼠径ヘルニア

## 01

## 皮膚切開

皮膚切開は、外鼠径ヘルニアと同様である。





## 21

## 皮膚の縫合閉鎖

外腹斜筋腱膜は3-0バイクリル\*プラスにて連続縫合閉鎖し、浅腹筋膜は4-0バイクリル\*プラスにて3カ所結節縫合閉鎖する。皮膚は4-0バイクリル\*プラスにて水平マットレス連続縫合を行い、皮膚表面にDERMABOND\*を塗布、終了とする。

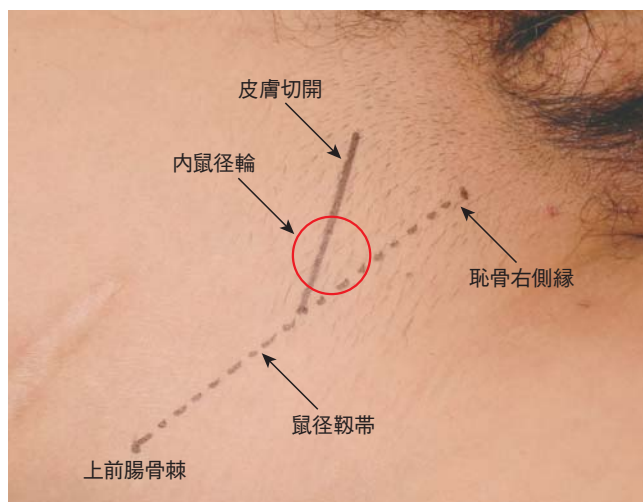


## 内鼠径ヘルニア

## 01

## 皮膚切開

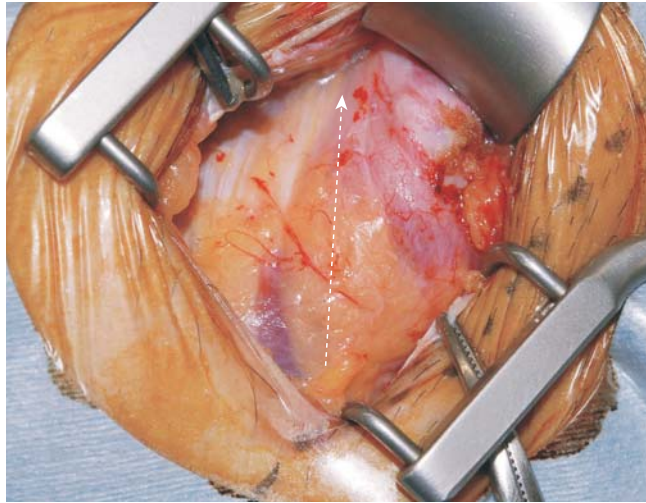
皮膚切開は、外鼠径ヘルニアと同様である。



## 02

### 鼠径管前壁の開放

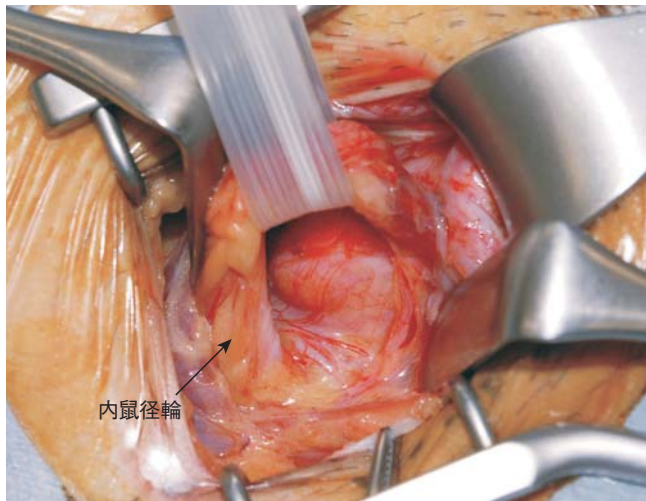
鼠径管前壁の開放も外鼠径ヘルニアと同様である。内腹斜筋の下縁と精巣挙筋の間を切開し、内鼠径輪の真上に到達する。



## 03

### 精索構造物のテーピング

精索構造物の中から、内精筋膜に包まれた精管・精巣動静脈をテーピングする。  
テーピングした精索構造物の中に、ヘルニア囊(外鼠径ヘルニア)がないことを確認する。  
精巣挙筋と腸骨鼠径神経、鼠径管後壁を走行する陰部大腿神経の陰部枝と外精巣動静脈はテーピングせずに下方に温存する。

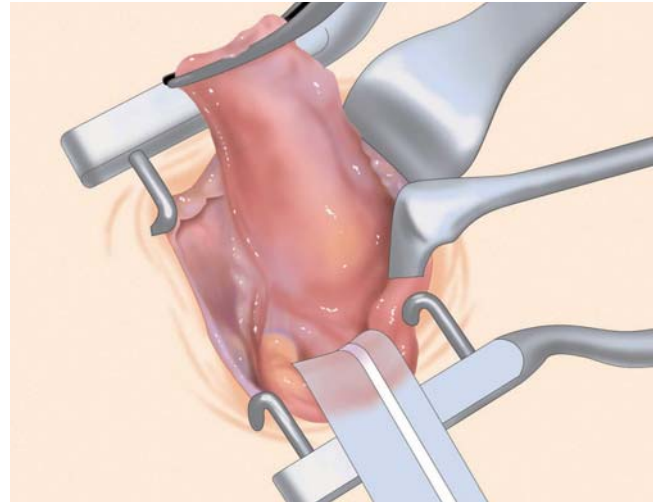
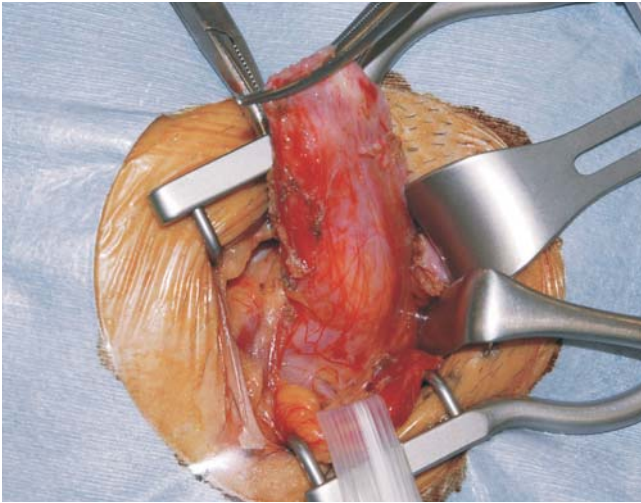




## 04

## ヘルニア囊の高位剥離

内鼠径ヘルニアでは、鼠径管後壁から脆弱化した横筋筋膜が突出しており、この中にヘルニア囊がある。鼠径管後壁の底面まで、十分に高位剥離する。

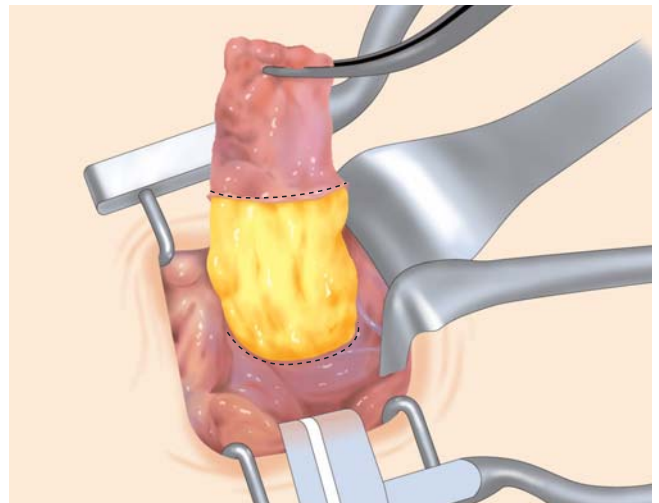
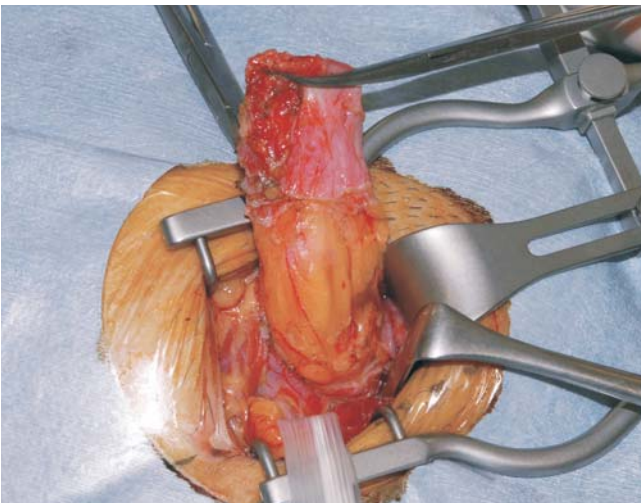


内鼠径ヘルニア

## 05

## 横筋筋膜の全周切開

横筋筋膜を鼠径管後壁の底面よりやや上で全周性に切開し、腹膜前脂肪織を露出させる。内鼠径ヘルニアでは、ときに膀胱が脱出していることがあり、ヘルニア囊は絶対に開けてはいけない。切開した横筋筋膜をモスキート鉗子で3点把持し、ヘルニア囊を腹膜前脂肪織と共に腹腔側に戻す。

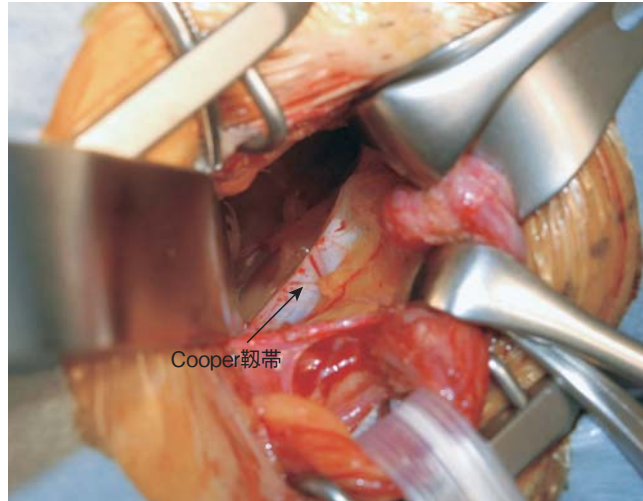




# 06

## 腹膜前腔の剥離範囲(1)

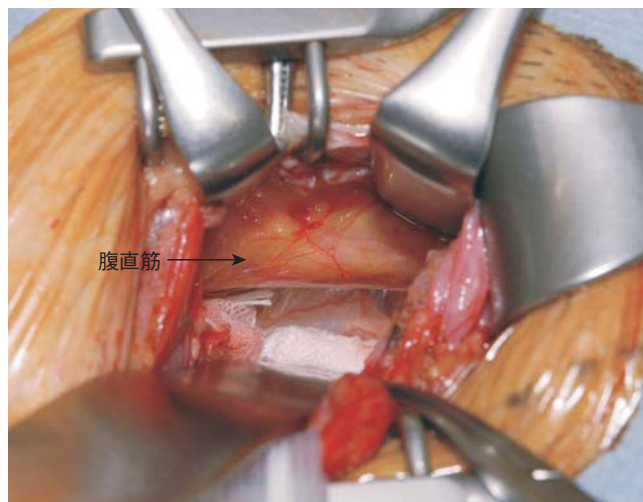
横筋筋膜の切開孔にガーゼを挿入し、挿入したガーゼを扁平鉤で押しつけるようにして 腹膜前腔を剥離する。  
下方は、Cooper靭帯から恥骨結節後面まで十分に剥離する。



# 07

## 腹膜前腔の剥離範囲(2)

内側は、腹直筋の外側縁が見えるまで剥離する。



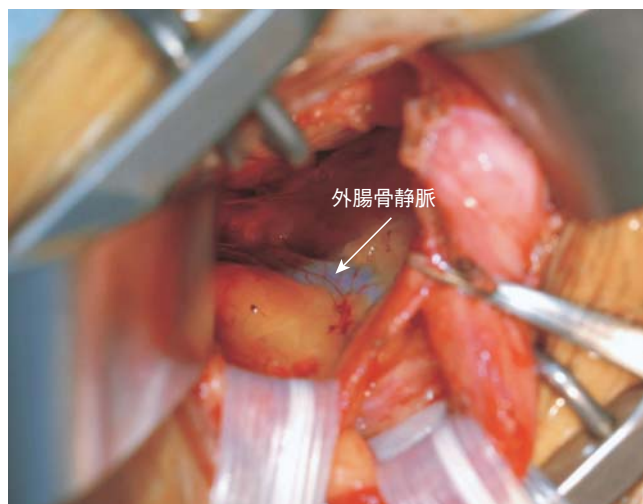

## 08

## 腹膜前腔の剥離範囲(3)

外側は、外腸骨静脈の内側縁が見えるまで剥離する。

Cooper靭帯と外腸骨静脈の内側縁が見えると、大腿輪まで剥離されたことになり、大腿ヘルニア合併の有無を確認できる。



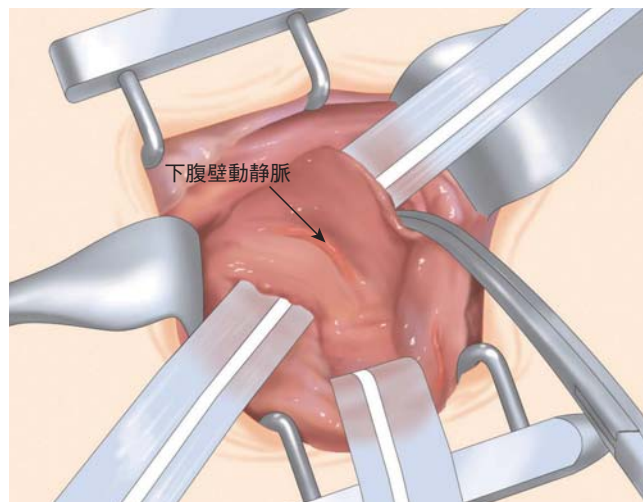
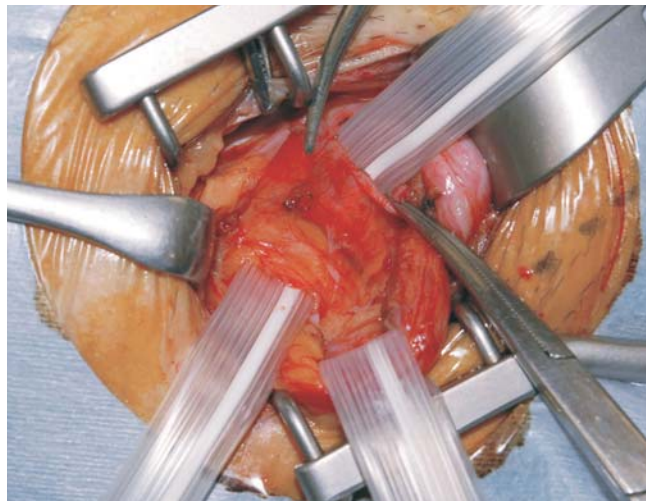
## 09

## 内鼠径輪での腹膜鞘状突起の処理(1)

内鼠径ヘルニアでは、外鼠径ヘルニアの合併がなくとも、内鼠径輪から腹膜鞘状突起が出ていることがある。

これを処理しないと将来外鼠径ヘルニアとして再発する恐れがある。

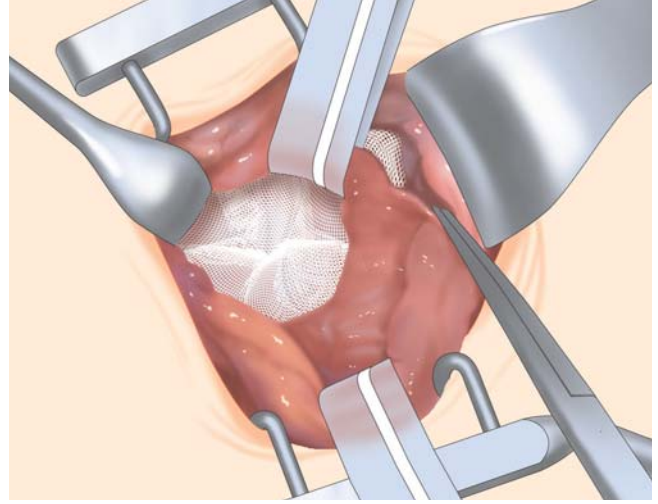
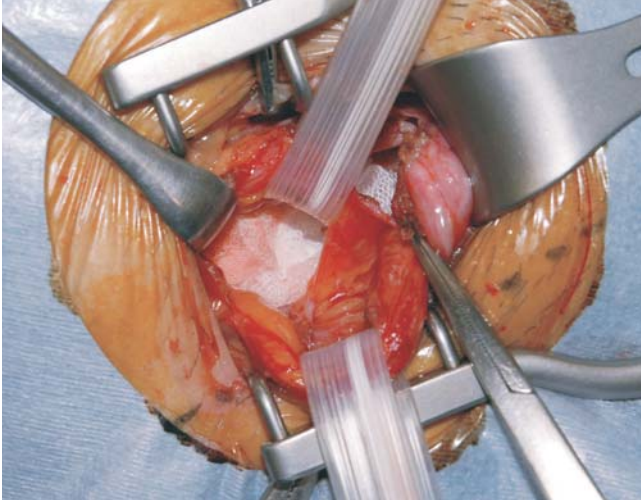
内鼠径輪もunderlay patchで確実に閉鎖するために、まずは内鼠径輪と鼠径管後壁の境界である下腹壁動静脈をテーピングする。



# 10

## 内鼠径輪での腹膜鞘状突起の処理(2)

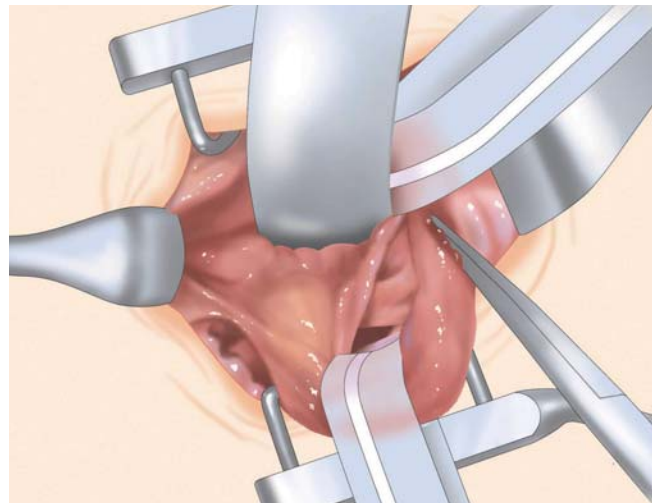
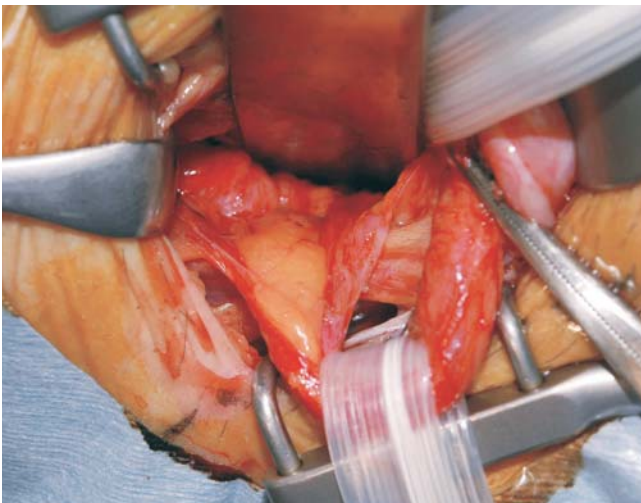
テーピングした下腹壁動静脈を内側へ牽引し、内鼠径輪のレベルで横筋筋膜を全周切開する。  
内鼠径輪からガーゼを腹膜前腔に挿入し、鼠径管後壁から剥離した腹膜前腔のスペースと交通させる。



# 11

## 内鼠径輪での腹膜鞘状突起の処理(3)

内鼠径輪から挿入したガーゼを扁平鉤で押しつけるようにして、腹膜鞘状突起を精管・精巣動静脈から剥離する。  
つまり、外鼠径ヘルニアの場合と同じように、精管・精巣動静脈の腹壁化(parietarization)を行う。  
上方は、内鼠径輪から上前腸骨棘の高さまで、腹膜前腔を剥離する。

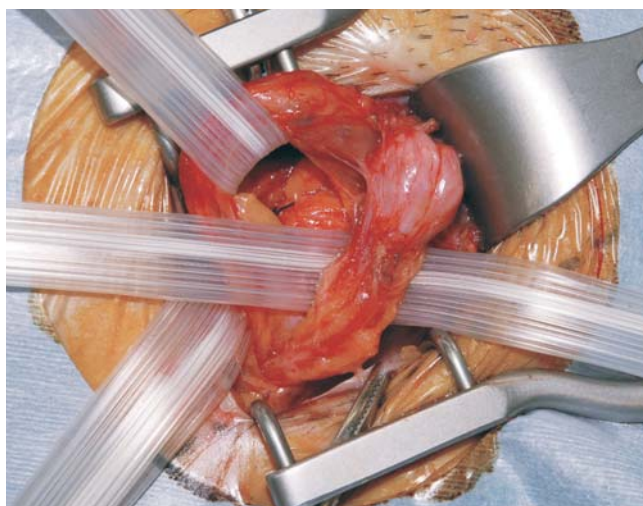




## 12

## 鼠径管後壁の剥離(1)

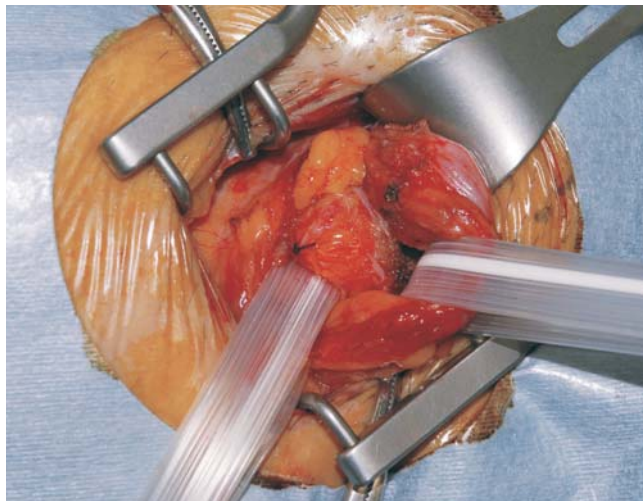
ULTRAPRO\* HERNIA SYSTEMのonlay patchを鼠径管後壁に展開するために、  
下方に温存された 精巣挙筋、腸骨鼠径神経、陰部大腿神経の陰部枝、そして外精巣動静脈を新たにテーピングする。



## 13

## 鼠径管後壁の剥離(2)

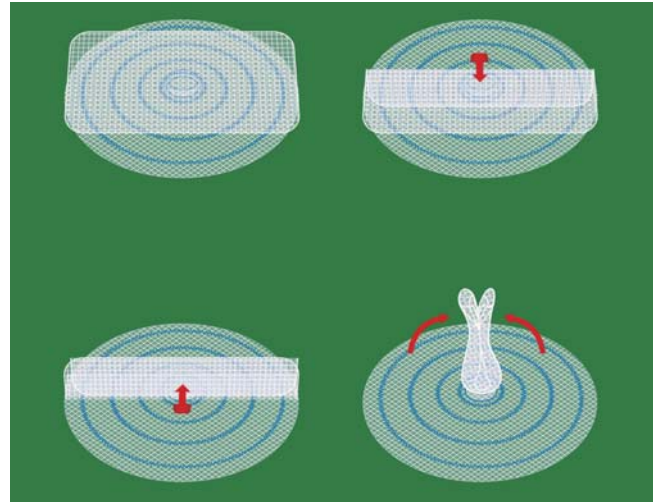
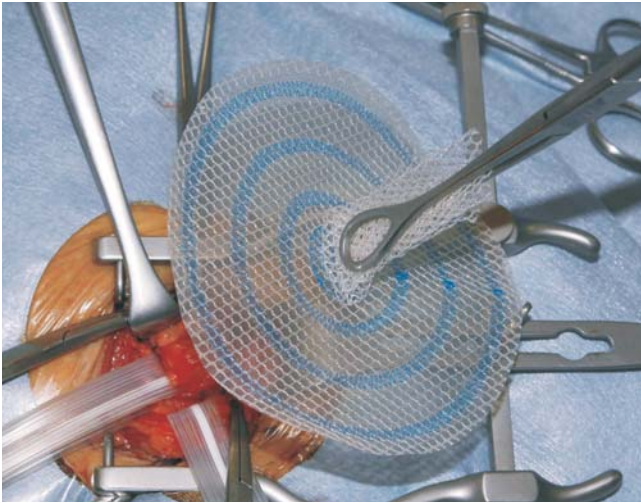精管・精巣動静脈のテーピングと精巣挙筋、腸骨鼠径神経、陰部大腿神経の陰部枝、  
外精巣動静脈のテーピングを一つのテーピングとして下方へ牽引する。



# 14

## ULTRAPRO\* HERNIA SYSTEM: underlay patchの挿入(1)

ULTRAPRO\* HERNIA SYSTEMのonlay patchを折りたたんで鉗子で把持し、onlay patchと鼠径靭帯が平行になる方向で、underlay patchを鼠径管後壁である横筋筋膜の切開孔に挿入する。

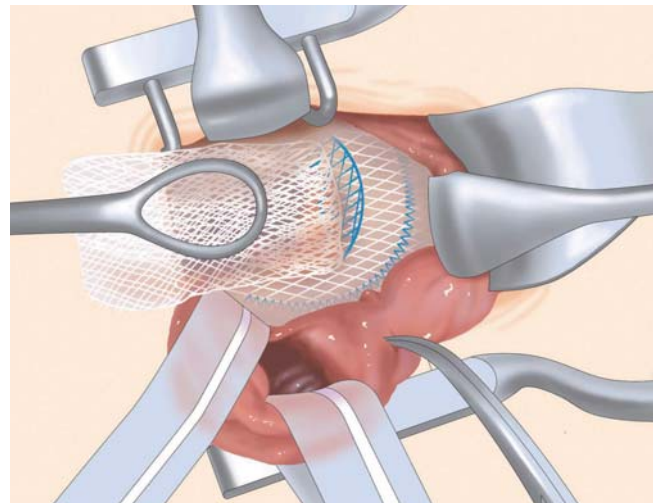
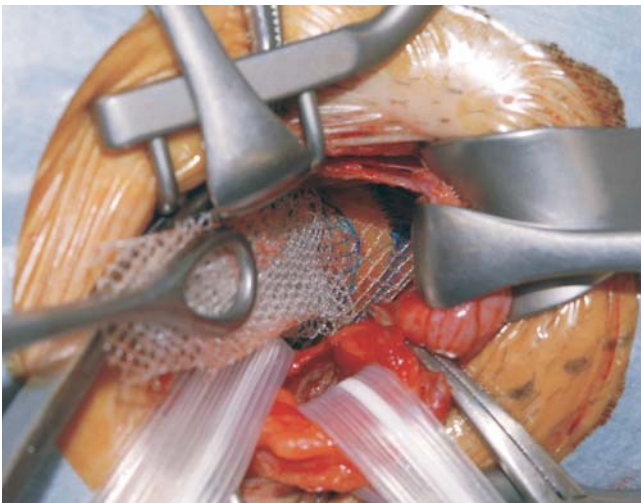


内鼠径ヘルニア

# 15

## ULTRAPRO\* HERNIA SYSTEM: underlay patchの挿入(2)

外鼠径ヘルニアの場合と同様に、ULTRAPRO\* HERNIA SYSTEMのunderlay patchを腹膜前腔に挿入する。腹膜前腔に挿入したunderlay patchの辺縁を指でつかみ、シートを広げるようにして剥離した腹膜前腔に展開する。指は挿入しない。

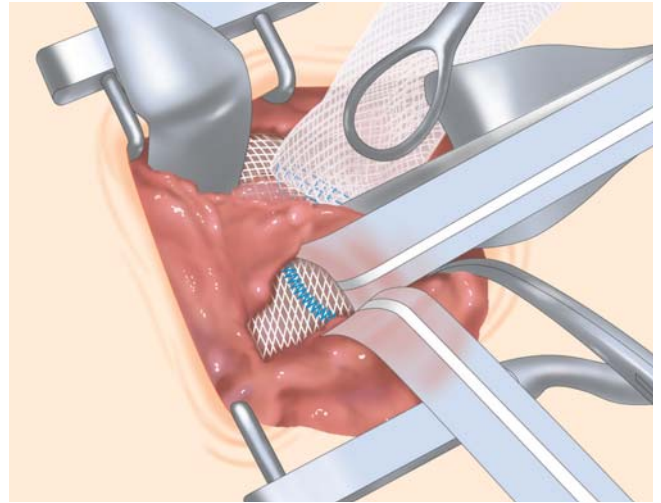
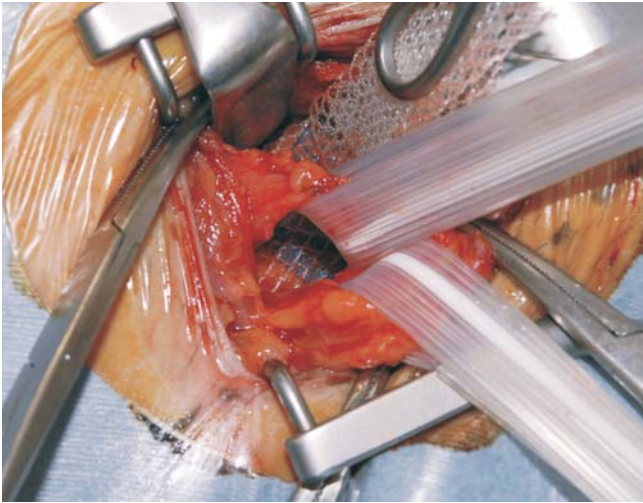




# 16

## ULTRAPRO\* HERNIA SYSTEM: underlay patchの挿入(3)

下腹壁動静脈の外側に位置する内鼠径輪も、underlay patchで閉鎖されていることを確認する。

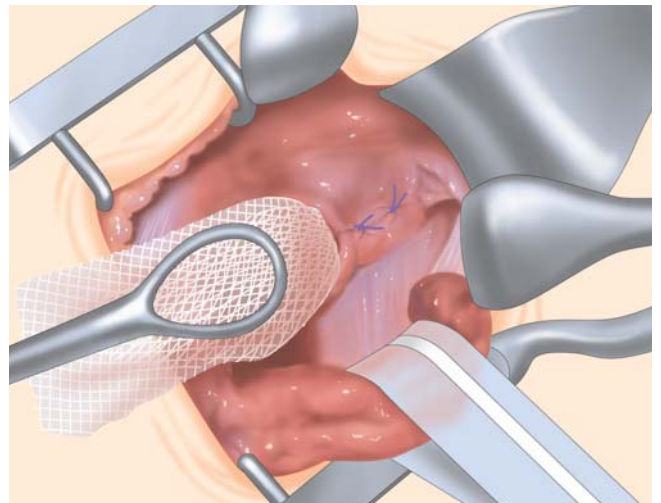
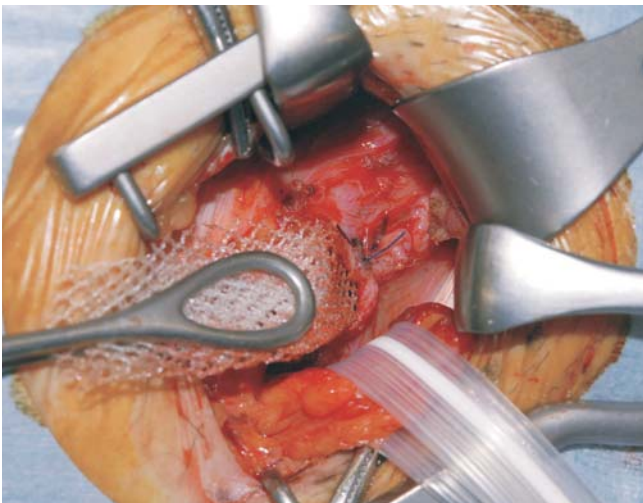


内鼠径ヘルニア

# 17

## 横筋筋膜の縫縮

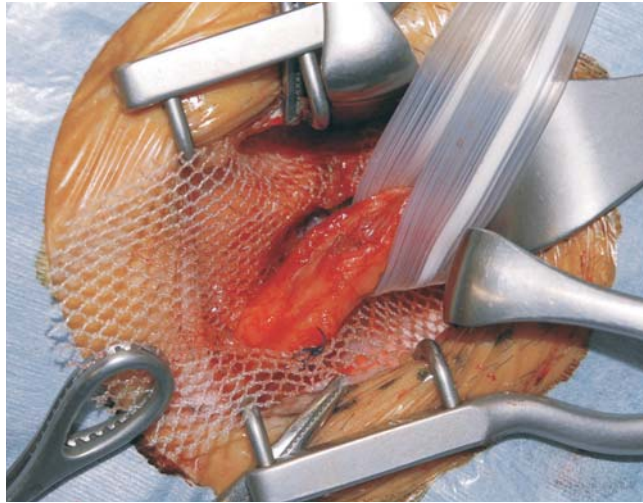
underlay patchの挿入・展開後、切開した横筋筋膜を抗菌縫合糸バイクリル\*プラス3-0にて縫縮し、connector部分を固定させる。



# 18

## ULTRAPRO\* HERNIA SYSTEM:onlay patchの展開(1)

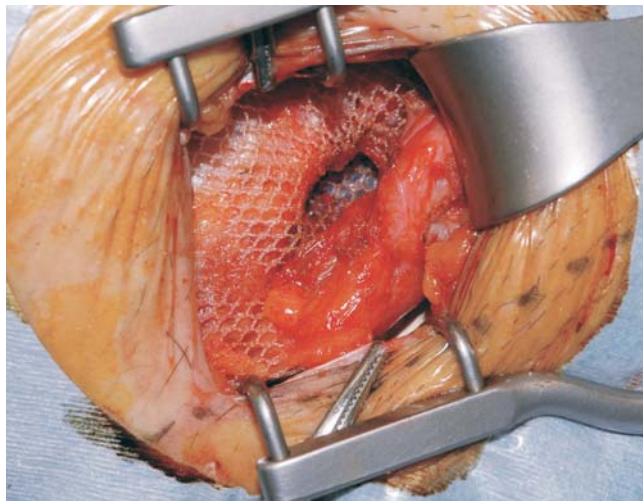
onlay patchの下半分を鼠径管後壁に展開し、connectorの外側上方にスリットを入れ、精索を通してスリット作成部のみを3-0バイクリル\*プラスにて1針縫合固定する。

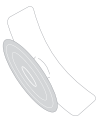

# 19

## ULTRAPRO\* HERNIA SYSTEM:onlay patchの展開(2)

最後に、onlay patchの上半分を内腹斜筋前面と外腹斜筋腱膜の間に挿入し、メッシュの展開が終了する。  
筆者はonlay patchの辺縁は縫合固定を行なわないが、術者の判断で恥骨結節、内腹斜筋、鼠径靭帯等に行なっても良い。

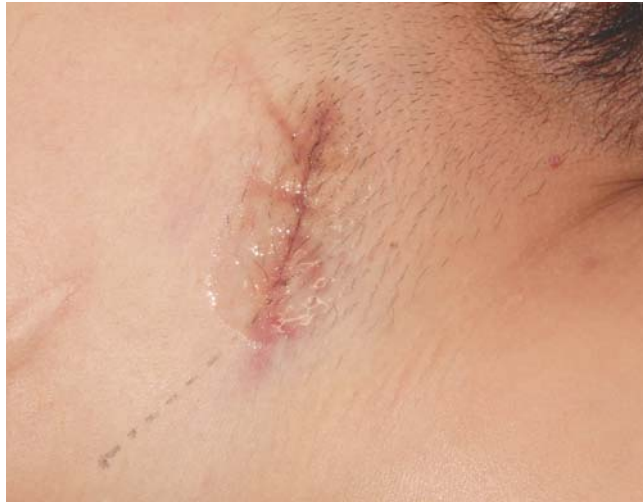



# 20

## 皮膚の縫合閉鎖

外腹斜筋腱膜は3-0バイクリル\*プラスにて連続縫合閉鎖し、浅腹筋膜は4-0バイクリル\*プラスにて3カ所結節縫合閉鎖する。皮膚は4-0バイクリル\*プラスにて水平マットレス連続縫合を行い、皮膚表面にDERMABOND\*を塗布、終了とする。



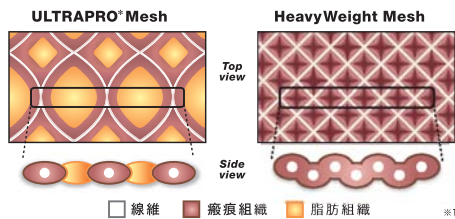
### Lightweight, Largepore, 半吸収Mesh のコンセプト

#### 術後のナチュラルフィーリングを目指して

内鼠径ヘルニア

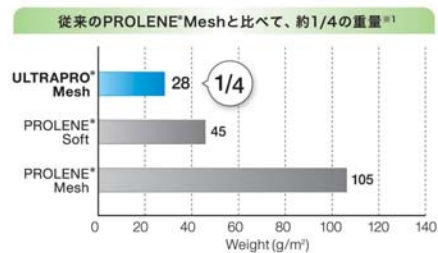
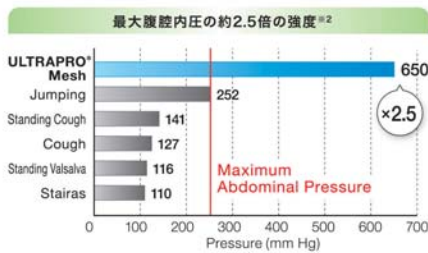
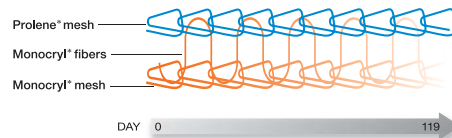
### LargePore 大きな編み目

メッシュのポアサイズが大きいため、過剰な瘢痕組織の形成が避けられると期待されます。



### 半吸収性

非吸収性のプロレン\*と吸収性のモノクリル\*とのコンビネーションにより術中の操作性を損なうことなく、体内に残る異物量を必要最小限に抑え、炎症反応を減少させることが期待できます。



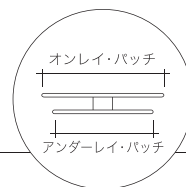
【出典】

- William S. Cobb, MD, Kent W. Kercher, MD, and B. Todd Heniford MD, The Argument for Lightweight Polypropylene Mesh in Hernia Repair Surgical Innovation, Vol 12, No.1(March), 2005;pp63-69
- William S. Cobb,MD,Normal Intraabdominal Pressure in Healthy Adults,Journal of Surgical Research 129 231-235(2005)

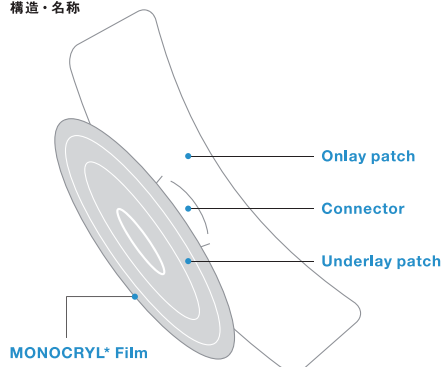


# ULTRAPRO\* HERNIA SYSTEM

## UHS ULTRAPRO\* HERNIA SYSTEM



構造・名称



		Hernia System					
種類	Medium		Large		Oval		
製品番号	UHSM1	UHSM	UHSL1	UHSL	UHISOV1	UHISOV	
一箱入数	1	3	1	3	1	3	
サイズ	オンレイパッチ	12cm x 6cm					
	アンダーレイパッチ	7.5cm	~10cm	長さ 12cm / 幅 ~10cm			

### 推奨閉創アイテム

#### バイクリル\*プラス

針	糸の種類	糸の長さ×本数	糸の太さ	
			4-0	3-0
22mm	紫 ブレイド	45cm×8 CR SOT	VCP771D	VCP772D
26mm	紫 ブレイド	45cm×8 CR SOT	VCP773D	VCP774D

#### PDS\*II

針	糸の種類	糸の長さ×本数	糸の太さ	
			4-0	3-0
22mm	紫 モノフィラメント	45cm×8 CR SOT	Z771D	Z7725
26mm	紫 モノフィラメント	45cm×8 CR SOT	Z773D	Z774D

#### ダーマボンド\*HV

注文番号	容量/1本	1パック内本数	1パック内パック数
APP6	0.5ml	1本	6パック

高度管理医療機器 販売名:ウルトラプロ\* ヘルニアシステム 承認番号:22100BZX00839000  
 高度管理医療機器 販売名:モノクリル\* 承認番号:20500BZY00385000  
 高度管理医療機器 販売名:PDS縫合糸 承認番号:16100BZY00698000  
 一般医療機器 販売名:ダーマボンドHV 届出番号:13B1X00204ME0001

高度管理医療機器 販売名:バイクリル\* プラス 承認番号:22000BZX01652000  
 高度管理医療機器 販売名:プロリオン\* 承認番号:15300BZY01464000  
 高度管理医療機器 販売名:プロリオン\*メッシュ(ポリプロピレン) 承認番号:20400BZY00787000



Z E R O へのこだわり

ETHICON  
a Johnson & Johnson company

発行  
ジョンソン・エンド・ジョンソン 株式会社

エチコンジャパン マーケティング部

〒101-0065 東京都千代田区西神田3丁目5番2号 TEL.03(4411)7901

\*商標 ©J&JKK 2009

http://ethicon.jp/

ESO 00700

©Johnson & Johnson K.K. 1999-2010 \*商標