ヘルニア手術ライブ

LIVE REPORT

進化する鼠径ヘルニア修復術

陰嚢内ヘルニアに対するDirect Kugel法

2007年4月12日、第107回 日本外科学会定期学術集会 ランチョンセミナー21において、みやざき外科・ヘルニアクリニック（札幌）の宮崎恭介先生による鼠径ヘルニア修復術を、学会会場であるリーガロイヤルホテル（大阪）と光回線により中継する「ライブ手術」が行われた。
会場には、満席となる500名もの外科医が参加し、ライブサージェリーならではの緊迫感や手技そのものの臨場感とも相まって、活発な意見交換や熱のこもった質疑応答が繰り広げられた。
本冊子では、大盛況に終わったこのランチョンセミナーの模様を、実際の手技映像等を交えながら、レポート形式でお届けする。

●座長
冲永功太 先生
帝京大学医学部・名誉教授

近年、成人鼠径ヘルニア修復術では、メッシュを用いる割合がほとんどである。その中でも今回は、前方アプローチの腹膜前修復術であるDirect Kugel法（以下DK法）に焦点をあて、『進化する鼠径ヘルニア修復術』と題し、札幌のみやざき外科・ヘルニアクリニックからのライブ中継でお届けする。

バード ダイレクト クーゲルパッチ（以下DK）は、モノフィラメント ポリプロピレン製メッシュの2層構造に形状記憶リングを備え、メッシュ中央にポジショニングストラップが付いている。
DKの製品特徴には大きく分けて3つの特徴があるので紹介する。
DK法は前方アプローチによる腹膜前修復術であり、アンダーレイパッチを確実に広げることで腹腔内圧を利用し、ヘルニア発生部位（内鼠径輪、Hesselbach三角、大腿輪）を広くカバーできる。
また、前方アプローチであり、従来の方法に慣れた人にとっても非常に行いやすい術式である。

バード ダイレクト クーゲルパッチ 製品特徴

1 形状記憶リング
ペットポリマー製のリングは、腹膜前腔でアンダーレイパッチを伸展させるのに役立ち、腹腔内圧を利用した直での修復が可能になった。
さらに、メッシュの収縮に対しても、リングがある事によって最小限に留めることができるといわれている。

2 ポジショニングストラップ
狭い術野でのパッチの留置操作、固定を容易にする。縫合固定は2針で済み、手技時間の短縮、術後疼痛の軽減が期待できる。

3 オンレイパッチ
6×13.7cmが標準装備されており、症例にあわせた追加留置が可能で、使用は術者の任意となっている。

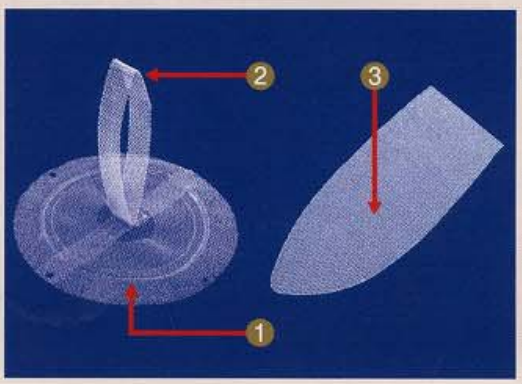

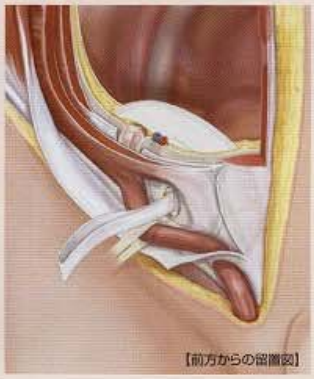

【前方からの留置図】

ライブ手術を終えて…

「正直に言いますと、かなり緊張しました。前日は全く寝付けず、深夜に缶ビールを飲みましたがそのまま朝を迎えました。麻酔、手術ともに、うまくいってほっとしました。今回のランチョンセミナーでは、Direct Kugel法はもちろんですが、外科医の新しい専門分野"日帰り手術"をアピールできたと思います。やりがいのある分野ですから、是非とも若い先生に興味を持ってもらいたいですね。」

●演者（術者）
宮崎恭介 先生
みやざき外科・ヘルニアクリニック院長

Direct Kugel法のポイント

1 神経の確認

ここでは3つの神経を確認する。

◎腸骨鼠径神経……鼠径管前面を走行
◎腸骨下腹神経……内腹斜筋前面を走行
◎陰部大腿神経陰部枝……鼠径管後面を外精巣静脈に沿って走行
＊陰部大腿神経陰部枝は精索の裏側に位置し、この地点では確認できないので、併走している外精巣静脈（Blue line）を確認する。

2 ヘルニア嚢の高位剥離（内精筋膜の切開）

◎左右の内精筋膜を切開してヘルニア嚢を同定し、ヘルニア嚢と精管・精巣動静脈を内鼠径輪まで高位剥離する（ヘルニア嚢は通常できるだけ開放しない）。

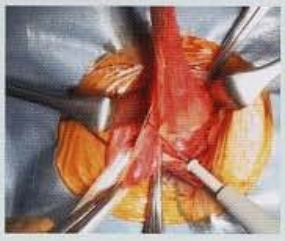

3 腹膜外腔の剥離

◎内鼠径輪内側の横筋筋膜を切開し、腹膜前脂肪識を露出する（内側は腹膜前脂肪が多く確認しやすい）。
◎横筋筋膜の下に位置する下腹壁動静脈を同定し、筋鉤で上に持ち上げる。

◎下腹壁動静脈の下は必ず腹膜外腔である。腹膜外腔にガーゼを恥骨側に向け挿入し、剥離を行う（指での剥離は、細かい血管を切ってしまうため、出血・感染を引き起こす恐れがある）。

4 剥離の目安

◎下方：クーパー靭帯より恥骨結合まで
◎内側：腹直筋の外側縁が見えるまで
◎上方：上前腸骨棘まで
◎外側：精管・精巣動静脈と腹膜の間を内鼠径輪から3～4cm（バリエタリゼーション）
＊外腸骨静脈の内側縁を露出し、クーパー靭帯と外腸骨静脈の内側縁に位置する大腿輪を露出し、大腿ヘルニアの有無を確認。

5 メッシュの挿入

◎直径が10.2cmのMサイズを使用、形状記憶リングがあるので、腹膜外腔で確実に展開（メッシュが十分に開いていない場合は、剥離が不十分）。
◎メッシュを手巻きずし状にまるめて、鉗子で把持する。
◎自在鉤で腹膜を腹腔側に圧排し、その自在鉤の上を滑らせるように恥骨側に向けメッシュを挿入する。
◎内鼠径輪上方の横筋筋膜と内鼠径輪内側の下腹壁動静脈を筋鉤で持ち上げ、上内側にメッシュを展開（内側は下腹壁動静脈の下に展開）。
◎下方はクーパー靭帯の下、外側は精管・精巣動静脈と外腸骨静脈にメッシュ外側縁が接する程度に展開。

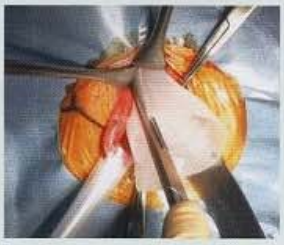

6 固定

◎メッシュのストラップ部分を横筋筋膜に2箇所固定。
◎一方は内鼠径輪内側の横筋筋膜に、もう一方を内鼠径輪上方の横筋筋膜に固定（外側には精管と外精巣静脈があるため）。

症例紹介

58歳男性・左陰嚢内ヘルニア
身長164cm・体重55kg
既往歴：6歳 右鼠径ヘルニア手術、30歳 急性虫垂炎手術
3年前から左鼠径部突出を自覚。
次第に増大し日帰り手術を希望され当院受診。

皮膚切開前

→

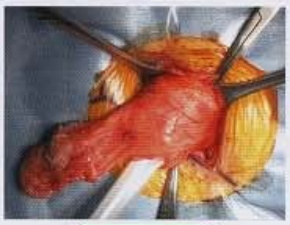
ヘルニア嚢

→

メッシュ留置